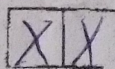


Csípő-dysplasia vizsgálati lap • Page of the hip-joint dysplasia • Untersuchungs Karte des HD


| | | | |
|--|--|--|--|
| A kutya neve: Name of the dog: Name des Hundes: Brague DA Legende | | A röntgenvétel készítésének helye: Place of X-ray taking: Stelle des Röntgenaufnahme: PEGI-VET KFT. DR. PELBÁT JOZSEF 7200 Dombóvár, Fészek u. 14. Adószám: 11282772-2-17 Z Tel.: 06/309469244 Banksz.: 10200627-46211099 | Tulajdonos: Owner: Besitzer: Szöke Timen |
| Születési ideje: Date of Birth: Geburtsdatum: 31/05/2015 | Életkor (hónapokban): Age (in months): 14M | Cím: Address: Anschrift: Nagy Péter Kisbéri u 5 7255 | Megjegyzés: Az ehhez készült röntgenkép azonos az állatorvosi lapon levő leképzéssel. A CSD-röntgen elvértékelt és rögzít a röntgenfelvétel lapra bejegyzéssel. A röntgenvétel megfigyelés elvértékelt és rögzít a röntgenfelvétel lapra bejegyzéssel. Remarks: The X-ray number of the X-ray named dog is identical with the number on the identity card (recorded the first of the X-ray about the hip-joint dysplasia into the certificate origin. The X-ray picture was made about a sufficiently diagnosed dog in case of sufficient muscular tension. Bemerkung: Die Röntgenaufnahme des Hundes stimmt mit der Nummer der Röntgenaufnahme überein. Die Aufnahme der Röntgenaufnahme für HD ist von dem in das AZ eingetragenen worden. Die Röntgenaufnahme ist ein genügend diagnostisch fundiert im genügend Zustand des Muskeltonus durchgeführt worden. |
| Fajta: Breed: Brague D | Sex: ♂ | | |
| Szín: Colour: Black and white | | | |
| Tetoválási szám: Number of tattooing: Tatowierungsnummer: 250268505400277 | Idője: Date: 2016 07. 11 | | |
| Származási bizonyítvány száma: Number of certificate origin: Nummer des Abstammungsbegnisse: | Száma: Number of X-ray taking: Nummer der Röntgenaufnahme: | | |

A csípőízület helyzete:
Position the hip-joint:
Lage des Hüftgelenks:


szimmetrikus
symmetrical
symmetrisch



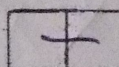
aszimmetrikus
asymmetrical
asymmetrisch




jól nyújtott
well extended
gut ausgefahren



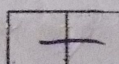
elégtelen
insufficient
ungenügend



jól befördött
well turned in
gut eingeschwenkt




elégtelen
insufficient
ungenügend




Az ízületi vápa állapota:
Status of acetabulum:
Zustand der Gelenkpfanne:

Összbenyomás
General impression
Gesamteindruck

mély
deep
tief




lapos
flat
flach




Elülső vápaszéle
front edge of the acetabulum
Vorderer Rand der Pfanne

éles kontúr
of sharp contour
scharfer Kontur




életlen, felrakódásokkal
blurred with depositions
mit stumpfen Ansätzen




Elülső vápakontúr
Front acetabulum contour
Vordere Kontur der Pfanne

korok befutása
of round shape
rund verlaufen




elhajlásodott
flattened
abgeflacht




A combcsont állapota:
Status of the iliac bone:
Zustand Schenkelbeinköpfen:

Összbenyomás
General impression
Gesamteindruck


gömb alakú
round
kugelförmig



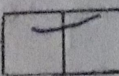
elhajlásodott
flattened
abgeflacht



gömb alakú
mushroom-shaped
pilzförmig



szögletes
angular
eckig



A felvételt készítő állatorvos
véleménye:
The vet-surgeon's statement
who X-ray photographs:
Begutachtung des der
Aufnahme machenden
Tierarztes:

mentes
free
frei



majdnem mentes
nearly free
fast frei



cenyhe CSD
mild HD
leichte HD



közepes CSD
moderate HD
mittelmäßige HD



súlyos CSD
serious HD
schwere HD



Alkírás:
Signature:
Unterschrift

Dr. Pelbát József

Dátum:
Date:
Zeitpunkt

2016 07. 11

Az állatorvos bélyegzőjének helye:
Place of the vet-surgeon's stamp:
Stelle des Stempels

